„Einwirkungen der Diathermiebehandlung auf Zahn-Pulpa und periapicale Gewebe beim Menschen".

(Eine histologische, röntgenologische und bakteriologische Untersuchung)

Inaugural-Dissertation

zur

Erlangung der

Zahnärztlich-medizinischen Doktorwürde

an der

Friedrich-Wilhelms-Universität

zu Berlin

vorgelegt von

S. Garbarska

aus Ciechanowice

Tag der Promotion: 14. April 1934

Druck von Gebrüder Hoffmann, Charlottenburg, Schillerstr. 44

293

Gedruckt mit Genehmigung

der

Medizinischen Fakultät der Universität Berlin:

Dekan: Prof. Dr. Gocht
Referenten: Prof. Dr. Adrion
Korreferent: Prof. Dr. Schröder

R. UNIV.
BIBLIOTHEEK
LEIDEN.

Allgemeines:

Die Zahnerhaltung ist ein Problem, das die Zahnheilkunde seit ihren Anfängen beschäftigt und immer ein Anlaß zu neuen Forschungen bleiben wird. Vieles wurde schon auf diesem Gebiete geleistet, man hat nicht nur Mittel und Wege zu einer exakten Wurzelbehandlung gesucht, man ging sogar weiter — durch frühzeitige Behandlung der Karies die Erhaltung der Pulpa sicherzustellen und dadurch Wurzelbehandlungen überhaupt zu vermeiden (Tiranol Schröder). Aber noch für sehr lange Zeit müssen wir mit der Tatsache rechnen, daß Wurzelbehandlungen zur Erhaltung des Zahnes als notwendig anzusehen sind.

Viele Veröffentlichungen über Wurzelbehandlungen sind in der letzten Zeit erschienen und stellen immer neue Methoden zur Diskussion. Untersuchungen über die Wirkungen der Medikamente, die in der Zahnheilkunde verwandt werden, veröffentlichen: Weber, Feldmann, Müller und Hübener. Müller sieht große Schädigungen im apicalen Gebiete wie: Leukozytenherde, Gewebsnekrose, hervorgerufen durch Eugenol, während Feldmann dieselben Wirkungen bei Verwendung von Trecresolformalin beobachtet. Feiler und Weber versuchen diese Erscheinungen in der Weise zu erklären, daß sie behaupten: Die Veränderungen und Reizungen seien nicht auf medikamentöses Trauma zurückzuführen, sondern auf Infektion und Reizungen von Abbauprodukten der im Kanal zurückgebliebenen Pulpenreste. Die Meinungsverschiedenheiten über die Zweckmäßigkeit von Amputation und Exstirpation sind auch noch lange nicht beendet. Manche Forscher wie Baumgarten und Müller behaupten, daß jede Exstirpation nur eine Amputation auf mikroskopisch kleinem Gebiete sei. Denn wie Balters schreibt: „Die Exstirpation wird zur Unmöglichkeit bei menschlichen Zähnen, die neben Verengungen in Pulpenverlauf Krümmungen innerhalb der Pulpa aufweisen." Eines steht fest, alle Forscher bezwecken durch ihre Methoden eine Hartsubstanzbildung am Foramen apicale, sei

es durch Exstirpations- oder Amputations-Methode. Der biologische Verschluß durch Zementbildung am Foramen wird im allgemeinen als das ideale Ziel einer Wurzelbehandlung angesehen. Die Einführung der Diathermie in der Zahnheilkunde gab einen neuen Antrieb zur Diskussion über Wurzelbehandlung, man glaubte fast, diesem idealen Ziele nahe zu sein.

Die Diathermie ist ein Verfahren, bei dem Wechselströme von hoher Frequenz und relativ niedriger Spannung durch den Körper geleitet werden. Bei ihrem Fließen durch das Gewebe erfahren die elektrischen Ströme eine Umwandlung — elektrische Energie wird in Wärme umgesetzt, die wir für unsere therapeutischen Zwecke ausnützen. Schon im vorigen Jahrhundert stellte der Physiologe d'Arsonval Temperatursteigerungen an verschiedenen Körperteilen seiner Tiere beim Durchfließen solcher Ströme fest. Zeyneck war es, der im Jahre 1905 die Hochfrequenzströme bei einer Behandlung des versteiften Handgelenkes mit gutem Erfolg benutzt hat. Mit seinem Mitarbeiter Bernd konstruierte er den ersten Diathermieapparat, der zur Tiefendurchwärmung diente. Auch Nagelschmidt hat sich mit der Tiefendurchwärmung viel beschäftigt, er hat im Jahre 1907 auf einer Naturforschertagung seine Methoden am Patienten demonstriert und gab dem Verfahren den Namen Diathermie, der bis auf den heutigen Tag in Gebrauch geblieben ist.

Die Erfahrungen mit der Diathermie auf dem Gebiete der Wurzelbehandlung sind jüngeren Datums. Sturm berichtete im Jahre 1927 in der Zeitschrift für Stomatologie von seinem Verfahren. Zur selben Zeit beschäftigen sich Klein und Christiansen mit der Anwendung der Diathermie bei der Wurzelbehandlung. Sie waren die Wegweiser. Seit dieser Zeit hat die Diathermie viele Anhänger und Gegner gefunden. In der wissenschaftlichen Welt hat sich eine lebhafte Polemik entwickelt über die Nachteile und Vorteile der Diathermiebehandlung. Eine längere Zeit — fast $2^1/_2$ Jahre — habe ich mich gründlich mit der Diathermielehre befaßt, hatte Gelegenheit, unzählige Experimente auf diesem Gebiete auszuführen und möchte in dieser Arbeit meine Erfahrungen darstellen.

Der Diathermie-Apparat und seine Anwendung:

Der Diathermieapparat und seine Konstruktion wurde schon durch mehrere Autoren wie: Flohr, Münzesheimer und Prinz in ihren Lehrbüchern über Diathermie bekanntgegeben. Ich werde mich kurz fassen und die Hauptbestandteile der Apparatur angeben. Die Diathermieapparate sollen niederfrequente Wechselströme in hochfrequente umwandeln und haben also große Aehnlichkeit mit den Apparaten von d'Arsonval. Der einzige wesentliche Unterschied liegt in der Art der Funkenstrecke.

Zur Erzeugung eines Diathermiestromes benötigen wir: I. einen Hochspannungstransformator, der den Strom des Kraftwerkes so hoch transformiert, daß er für eine genügende Spannung an den Kondensatoren sorgt, II. einen primären Schwingungskreis, bestehend aus Selbstinduktionsspule, Löschfunkenstrecke und Kondensatoren, III. den Sekundär- oder Therapiekreis, der die im Primärkreis entstandenen Schwingungen aufnimmt und sie dem Patienten zuleitet. IV. eine Regulier- und Meßeinrichtung. Nach diesen Grundsätzen wurden durch verschiedene Firmen Diathermieapparate konstruiert, wie: Ratron, Sanitas, Siemens, die mit kleinen äußerlichen Unterschieden demselben Zweck dienen. Ich habe die Apparatur: „Diadent" Ratron Typ „B" benutzt, geeignet für Elektrokoagulation und lokale Durchwärmung.

Medizinische Diathermie.

Wir teilen, wie bekannt, die Anwendungsformen des Diathermiehochfrequenzstromes in der Heilkunde ein: in I. medizinische Diathermie, II. chirurgische Diathermie. Die medizinische Diathermie hat kurz gesagt die Aufgabe, lebende Körpergewebe zu durchwärmen. Zwischen der medizinischen Diathermie und anderen gebräuchlichen Wärmeapplikationsmethoden besteht ein grundsätzlicher Unterschied. Bei der Diathermie handelt es sich um eine aktive Hyperämie bezw. Hyperlymphie, während bei Anwendung von Heizkissen bezw. strahlender Energie es sich um eine reaktiv ausgelöste Hyperämie handelt, die die mit einer lokalen Stoffwechselsteigerung verbunden ist. Bei der Diathermie beruht die Hyperämie auf einer Umwandlung der elektrischen Energie in kalorische, entsprechend dem Gewebswiderstand. Wir erreichen in

diesem Falle eine Temperaturerhöhung im Gewebe, ohne den Stoffwechsel zur Wärmeproduktion heranzuziehen — die Kraftreserven des Körpers werden nicht angegriffen. Die Zuleitung des Stromes geschieht durch Flächenelektroden. Wir gebrauchen verzinnte Bleiplatten von 0,5 mm Stärke und 4 ccm Quadratfläche mit einem Kopfhalter nach der Konstruktion E. & W. Flohr. Die medizinische Diathermie wird angewandt bei nachoperativen Beschwerden und bei allen anderen entzündlichen Erscheinungen im Kiefer, wo bisher die Bestrahlungslampen angewandt worden sind.

Chirurgische Diathermie.

Die wichtigste Anwendungsform des Diathermiehochfrequenzstromes für den Zahnarzt ist die chirurgische Diathermie. Die chirurgische Diathermie hat die Aufgabe lebendes Körpergewebe zu verkochen (koagulieren) und die in ihm vorhandenen Mikroorganismen zu vernichten. Dieses Verfahren wird Elektrokoagulation genannt, da die Verkochung durch den elektrischen Strom erfolgt im Gegensatz zur Chemokoagulation, die durch medikamentöse Mittel zustande kommt. Derselbe „Ratron-Apparat" wird von mir zur Elektrokoagulation benutzt mit dem Unterschied, daß die Elektroden anders und die Stromstärke schwächer ist, als bei der medizinischen Diathermie. Zwei Elektroden, wie im allgemeinen bekannt ist, werden gebraucht, bipolare Elektrokoagulation. Als aktive Elektrode wird eine Millernadel angewandt, die in ihrer Form durchaus den anatomischen Verhältnissen der Wurzelkanäle entspricht. Der Elektrodenhalter besteht aus Glas, in das eine Millernadel eingeschmolzen ist, der Handgriff ist auswechselbar und verfügt über eine gute Isolierung (nach Flohr). Die Elektrode ist leicht sterilisierbar, und handlich im Gebrauch. Die inaktive Elektrode hat die Form eines Stahlzylinders, den der Patient in der Hand hält. Da die aktive Elektrode fast einen Punkt darstellt, im Gegensatz zu der großen Fläche der inaktiven Elektrode, so ist die Stromdichte an ihrer Spitze so groß, daß eine Zerstörung des lebenden Gewebes durch die Berührung mit dieser Elektrode erfolgen muß.

(inaktive Elektrode b) a (aktive Elektrode).

Darauf beruht das ganze Verfahren der Pulpakoagulation.

Schicken wir durch einen Wurzelkanal einen Hochfrequenzstrom, so entsteht am Ende der Elektrode eine Stromdichte. Das Hartgewebe des Zahnes als schlechter Leiter hindert den Strom an einem flächenhaften Ausdehnen. Der Strom findet einen bequemeren Weg, namentlich in der reich vaskularisierten Pulpa, die einen viel besseren Leiter für ihn darstellt. Im engsten Abschnitte des Kanals erreicht der Strom seine größte Dichte, und das geschieht meist am Foramen apicale. Verläßt der Strom das Foramen apicale, so fehlen die Dentinwände und der Strom breitet sich flächenhaft aus, um seinen Weg zur inaktiven Elektrode zu nehmen, und büßt dadurch an seiner Intensität ein. Das paradentale Gewebe kann angegriffen werden, aber größere Schädigungen sind nicht zu erwarten. Daraus folgt also, daß die Koagulation einer Pulpa bis in ihre feinsten Verästelungen bei Anwendung der richtigen Technik gelingen muß und zwar genau bis zu der Stelle, die wir uns als Trennfläche gegenüber dem lebenden Gewebe wünschen. Es wurden von mehreren Forschern: Flohr, Münzesheimer, Prinz Versuche mit Glasröhrchen, gefüllt mit Hühnereiweiß, gemacht, die den Stromverlauf und die Koagulation im Pulpenkanal plastisch darstellen sollen. Der Versuch mit den Glasröhrchen ist natürlich nicht in allen seinen Teilen auf die Verhältnisse eines Zahnes übertragbar. Die Wände eines Wurzelkanals stellen keinen für den Strom undurchlässigen Leiter das wie die Wände einer Glasröhre. Der Strom aber sucht sich den besten Leiter für seinen Weg aus, selbst die Seitenkanäle und etwaige Ramifikationen der Wurzelspitze, ausgefüllt mit Pulpengewebe, sind für den Strom bessere Leiter als die engen Dentinkanälchen. Selbstverständlich erfordert die Elektrokoagulation eine ganz exakte Technik um etwaige Mißerfolge zu vermeiden.

Der Gang der Behandlung ist folgender:

I. Devitalisierung. Um einen Zahn zu devitalisieren, muß man ihn unbedingt anästhesieren. Münzesheimer lehnt die

Methode vollkommen ab, indem er behauptet, daß bei einer Hochfrequenzkoagulation unter Anästhesie das Wärmegefühl des Patienten vollkommen ausschaltet und dadurch „schwere Verknochungen der ganzen Alveole" beobachtet worden sind. Dagegen üben Flohr, Christiansen, Sturm und Pfeiler die Devitialisierung mit Hilfe einer vorherigen Novocain-Suprarenin-Injektion aus. Seit zwei Jahren habe ich die Gelegenheit bei Herrn Dr. Eugen Flohr zu arbeiten. Bei uns wurden während meiner Arbeitszeit hunderte von Devitalisierungen mit Diathermie ausgeführt. Keine einzige apicale Schädigung, die zur Extraktion des Zahnes führte, ist vorgekommen, kleine Reizungen waren meist nach ein bis zwei Tagen verschwunden.

Die Technik der Devitalisierung wurde in folgender Weise ausgeführt: der zu behandelnde Zahn wird mit einer 2 %igen Novocain-Suprarenin-Injektion anästhesiert. Die Behandlung wird vollkommen steril durchgeführt, soweit es im Munde möglich ist. Dazu benutzen wir ein steriles Instrumentarium, das in Sterilisierbüchsen aus vernickeltem Messing, hartgelötet, mit Scharnierdeckel mit 6 Fächern, aufbewahrt wird. In einzelnen Fächern liegen sortiert, Wattekugeln, Bohrer, Millernadel, gezähnte Nadeln, Rapeln und Kerrnadeln, die in einem Sterilisator für die Behandlung vorbereitet werden. Der Schnell-Trockensterilisator wird im Laufe von $^1/_2$ bis $^3/_4$ Stunden auf eine Temperatur von 130° gebracht und während der nächsten Stunde auf dieser Temperaturhöhe mit kleinen Schwankungen erhalten. Das genügt um eine Sterilisierung des Instrumentariums zu erreichen (nach Dr. E. & W. Flohr).

Kästchen für das sterile Instrumentarium.

Nachdem der Zahn und seine ganze Umgebung von kariösen Massen befreit wird, wird er mit Alkohol und nachträglich mit Jod sorgfältig ausgetrocknet und danach erfolgt die Eröffnung des Pulpencavums mit Hilfe eines sterilen Bohrers, der mit einer sterilen Pinzette aus dem Kästchen genommen wird. Die inaktive Elektrode bekommt der Patient in die Hand, die aktive sterile Millernadel wird in das Pulpencavum ungefähr bis zu $^2/_3$ seiner Tiefe eingeführt. Im Gegensatz zu Feiler, der äußert: „Ich ziehe im allgemeinen die länger dauernde Einwirkung des schwächeren Stromes vor" benutze ich die schlagartige Wirkung des starken Stromes mit Pausen. Der Apparat wird auf $^3/_4$ seiner Leistung eingestellt, es erfolgt ein Ausschlag des Meßinstrumentes, danach eine Pause, die ca. 5—6 Sekunden dauert. In dieser Zeit wird die Nadel um einen mm hochgehoben, es folgt ein zweiter Schlag, danach eine zweite Pause, in der wiederum die Nadel etwas hochgehoben wird. Und dieses Verfahren wird so lange fortgeführt, bis die Millernadel zum Pulpencavum zurückkehrt. Durch ein paar Funken wird der Pulpenkopf verkocht, eine Blutung tritt nicht auf, die Pulpa ist koaguliert. Unser Apparat hat eine Einrichtung, die Schlag und Pausen automatisch reguliert, und zwar dauert jede Pause 5—6 Sekunden. Je nach Länge und Weite des Kanals

braucht man 6—12 Schläge zur Koagulation der Pulpa. Die weitere Behandlung vollzieht sich wie üblich. Je nach dem Behandlungsziel (Exstirpation, Amputation oder hohe Amputation) richten wir unser weiteres Vorgehen ein. Die Pulpa läßt sich mit einer sterilen, gezähnten Nadel leicht entfernen. Die Exstirpation gelingt, es tritt keine Blutung ein. Nachträglich wird der Pulpenkanal mit einer sterilen Papierspitze getrocknet. Nach dieser Präparation erfolgt die Wurzelfüllung, die aus einer Paste nach Walkhoff und Guttaperchaspitzen besteht. Zum Schluß wird eine Silberspitze eingeführt und das Cavum mit einer Füllung und Zementunterlage verschlossen. Bei einer Amputation wird nur der Schorf der Kronenpulpa mit einer sterilen Wattekugel entfernt, darauf kommt die Gysipaste mit einem Zementverschluß und nachfolgender Füllung. Diese Methode übe ich seit zwei Jahren mit bestem Erfolg aus. Soweit mir Material und Zeit zur Verfügung standen, habe ich versucht, die behandelten Zähne zu prüfen, um den Grad der Verkochung der Pulpa festzustellen und zwar in folgender Weise: Eine Reihe von ungefähr zwanzig vitalen Pulpen wurden unter Injektion mit dem Hochfrequenzstrom koaguliert. Die koagulierten Pulpen blieben im Kanal, das Cavum wurde mit einer sterilen Wattekugel und Plerodont verschlossen. Am nächsten Tag, nachdem die Wirkung der Anästhesie vollkommen verschwunden war, habe ich versucht unter sterilen Verhältnissen die provisorische Füllung zu entfernen, ich ging mit einer sterilen, gezähnten Nadel in den Kanal hinein und entfernte die koagulierte Pulpa. Der Patient zeigte kein Schmerzempfinden, die Pulpa war verkocht, der Zahn blieb nach einer Wurzelfüllung vollkommen reaktionslos. Diesen Versuch habe ich über zwanzig Tage ausgedehnt, jeden Tag eine Pulpa entfernt, sodaß die letzte 20 Tage im Kanal blieb. Nach der Exstirpation der Pulpa folgte eine sofortige Wurzelfüllung und Röntgenaufnahme, um, soweit in einem Bilde feststellbar ist, das Verhalten des periapicalen Gewebes zu prüfen. Die Aufnahmen wurden nach bestimmter Zeit kontrolliert und haben folgendes ergeben. (Röntgenstatus folgt).

Zusammenfassung.

Die vorausgegangenen klinischen und röntgenologischen Untersuchungen haben folgendes ergeben: Bei exakter Technik und

genügender Erfahrung ist eine Devitalisierung mittels Diathermie durchaus durchführbar. Es wären diese Fälle zu berücksichtigen, wo der Kanaleingang so eng ist, oder die Cavität sich so unvorteilhaft gestaltet (buccale Karies) daß die Millernadel keinen Eintritt in den Kanal findet. Der Strom braucht nicht die Pulpa ganz zu koagulieren, ein kleiner zurückgebliebener Pulpenstumpf am Foramen apicale bildet eine sterile Wundfläche, die schnell heilt und eine Schutzschicht für das periapicale Gewebe darstellt. Das in wenigen Fällen nicht angegriffene periapicale Gewebe ist vollkommen steril und neigt zu schneller Abheilung. Dem klinischen und röntgenologischen Befund schließen sich histologische Nachuntersuchungen an.

Histologie der normalen Pulpa.

Um die Veränderung des Pulpengewebes unter dem Einfluß der Diathermie kennen zu lernen, muß man kurz einen Ueberblick über die Anatomie und Morphologie der Pulpa geben. Nämlich, bei dem Stande der heutigen Wissenschaft gilt die Pulpa für denjenigen Bestandteil des Zahnes, mit dem seine Erhaltung im engsten Sinne verknüpft ist. Weber betont: „Therapie der Pulpenkrankheiten treiben - ist Wundbehandlung", was auch in der allgemeinen Medizin eines der wichtigsten Gebiete darstellt. An der Pulpa (Zahnmark) unterscheiden wir Grundsubstanz und Zellen. Die Zellen sind zahlreich, besitzen eine spindelige Form, verästeln sich und stehen mit ihren Nachbarn durch Ausläufer in Verbindung. Die Grundsubstanz liegt zwischen den Zellen und schließt in sich massenhaft Fibrillen kollagener Natur ein. An der Grenze der Hartsubstanz und Pulpa liegt die Odontoblastenschicht. Die Odontoblasten stellen zylindrische Zellen mit basal liegendem großen Kern dar. Die Odontoblasten schicken zahlreiche Ausläufer in die Zahnbeinkanälchen, die sich über die ganze Dicke des Dentins erstrecken. Zwischen dem Parenchym der Pulpa und Odontoblastenschicht liegt eine zellärmere Zone, die sog. Weil'sche Schicht, die ein Streitobjekt für viele Wissenschaftler ist. Ebner und Walkhoff sehen die Weil'sche Zone als Kunstprodukt an. Den Aufbau und die Ernährung des Zahnmarkes besorgen die zahlreichen Gefäße, die aus den Vasa dentalia des Kieferknochens heraustreten

und in der Peripherie der Pulpa ein Kapillarnetz bilden. Nach den neuesten Untersuchungen scheinen die Gefäße sehr zahlreich zu sein. Schweizer fand im Querschnitt eines unteren Eckzahnes, unmittelbar unter dem Foramen apicale 35 einzelne Blutgefäße. Mit den Gefäßen treten in die Pulpa auch markhaltige Bündel von Nerven. Bei weiterer Entwicklung bilden diese auf der Pulpenoberfläche einen marklosen Plexus, der feinste Fasern in die Odontoblastenschicht schickt.

Physiologisch findet durch die Odontoblastenschicht dauernd eine Dentinneubildung statt, die auch nach dem Abschluß der eigentlichen Wachstumsperiode anhält. Dieser Anbau von Zahnbein verengt das Pulpencavum, die Dentindecke wird dicker, sodaß jetzt die Entfernung von der Kaufläche zur Pulpa größer ist. Das Dentin der Gebrauchsperiode (Reich) zeigt verschiedene Eigentümlichkeiten gegenüber dem Primärdentin und zwar Knickungen und s-förmige Abbiegungen der Dentinkanälchen. Im Laufe der Jahre erfährt die Pulpa Veränderungen und verliert ihre für die Jugend typische Struktur. Die sternförmigen Zellen werden seltener, das saftreiche Gewebe des jugendlichen Zahnmarkes macht dem Bindegewebe Platz. Die Odontoblasten werden spärlicher, das Bindegewebe nimmt die Funktion der Odontoblasten auf sich, indem es Faserzement bezw. Faserknochen an den Kanalwänden ablagert. Auch in dem Pulpengewebe selbst können Kalkkonkremente auftreten.

Aber die Pulpa ist ein Organ, das keine Widerstandsfähigkeit gegen von außen andringende, entzündungserregende Noxen besitzt. Gewöhnlich folgt die Devitalisierung der Pulpa mit anschließender Exstirpation bezw. Amputation, soweit der Grad der Entzündung das möglich macht. Die Devitalisierung kann mit 1.) chemischen Mitteln, wie Arsen, 2.) thermischen, wie Diathermie, vorgenommen werden. Unbedingt beachtet werden muß eine dritte Methode zur Devitalisierung des Zahnes. Hierbei wird die entzündliche Pulpa ohne Anwendung von Medikamenten lediglich unter Anästhesie exstirpiert und der Zahn mit einer Wurzelfüllung versehen. Diese Methode hat wegen ihrer Einfachheit viele Anhänger gefunden und wird der Arsenmethode häufig vorgezogen.

1. Devitalisierung mittels Arsen (nach Weber).

Wenige Stunden, nachdem Arsen gelegt wird, tritt eine Hyperämie der Gefäße auf, im Laufe einer kurzen Zeit wird die Blutfülle in eine Stase umgewandelt, der die Gerinnungsthrombose folgt und Blutungen durch Gefäßschädigungen werden beobachtet. Die Nerven der Pulpa zerfallen, Markscheide und Achsenzylinder gehen zugrunde, die Kerne der Odontoblasten und Pulpenzellen verlieren ihre Färbbarkeit. Längere Wirkung des Arsens ergibt eine völlige Nekrose des Pulpengewebes. Arsen ist ein ausgesprochenes Kapillar- und Nervengift. Durch sein Einwirken verwandelt Arsen die Zahnwand in ein Giftdepot und längere Zeit anhaltende entzündliche Alterationen im periapicalen Gebiete sind auf die Wirkung des Arsens zurückzuführen. Die Wirkung des Giftes ist leider nicht zu begrenzen. Schröder hat mit Hilfe der Marsch'schen Probe nach 34 Tagen nach Entfernung der Pulpa im Zahn und parandentalen Knochen Arsenreste gefunden. Auch andere Arsenverbindungen führten nicht zu einem idealen Resultat, weil die Resorption durch die Pulpa zu gering war, oder die Verbindungen nicht die nötige Gewebsaffinität besaßen.

Diathermie-Wirkung.

Ganz anders als Arsen wirkt der Hochfrequenzstrom auf die Pulpa. Er erzeugt nämlich die Erhitzung des Pulpengewebes und bewirkt dadurch eine Gerinnung des Eiweißes. Die folgenden histologischen Schnitte zeigen eine Reihe von Pulpen und ihre Veränderungen unter Einfluß des Diathermiehochfrequenzstromes.

I. Devitalisierung mit Diathermie (Sofortige Extraktion des Zahnes).

Der Zahn wird ungefähr eine Woche in 5 % Salpetersäure entkalkt, hinterher in 5 % Natriumsulphat neutralisiert, ausgewaschen in 70 %, 96 % und absolutem Alkohol, mit Aether in gleichen Teilen. Es folgt eine Celloidinreihe 2 %, 4 % und ein Einbetten in 8 % Celloidin. Die Schnitte werden mit Eosin Hämalaun gefärbt.

Abbildung: Schnitt (1) zeigt eine koagulierte Pulpa mit seitlichem Ausgang des Kanals in der Nähe des Apex. Das Pulpenge-

webe, soweit auf dem Bilde sichtbar, ist völlig strukturlos bis zum Foramen apicale. Das Periodontalgewebe bis auf einen begrenzten entzündlich veränderten Bezirk um das Foramen apicale herum kaum verändert. Periodontalgewebe zeigt reichliche Gefäße. In diesem Falle kann man von einer Koagulationsnekrose sprechen, da von einer Kernstruktur nichts mehr zu sehen ist.

Abbildung: Schnitt (2). Derselbe Zahn, ein Ausschnitt aus der Mitte des Zahnes. Da zwischen den einzelnen Stromstößen die Nadel vor oder zurückbewegt wird, kann es vorkommen, daß geringe kleine Kanalabschnitte nicht zu intensiv von der Hitzwirkung getroffen werden. Auf der Abb. (2) ist oben und unten die intensive Hitzewirkung zu erkennen, die sich in einer völligen Kernauflösung dokumentiert. Dazwischen ist noch Pulpengewebe vorhanden, das aber noch teilweise besonders an der einen Kanalwand Zellstruktur erkennen läßt. (Odontoblasten am Rande).

Abbildung: Schnitt (3). Fast strukturlose Pulpa, ödematös durchtränkt, in der Mitte des Foramen apicale ein dicker Nervenstrang. In ihm nur noch schwache Kennzeichen wahrnehmbar. Periodentalgewebe oberhalb des Foramens wenig entzündlich infiltriert.

II. Devitalisierung der Pulpa mit **Diathermie.**
(Der Zahn wurde amputiert und nach 5 Monaten extrahiert)
(Das histologische Techniksverfahren wie bei I).

Abbildung: Schnitt (4). Die Pulpa ist dicht bis an das Foramen strukturlos, mit Kalkeinlagerungen durch Gysipaste fixiert. Sehr weites Foramen, durch Resorptionserscheinungen noch erweitert. Foramen und Ende des Wurzelkanals mit Granulationsgewebe angefüllt, das gegen die nekrotischen Pulpenteile vorwächst. Das Granulationsgewebe ist bestrebt, die toten Pulpenteile zu resorbieren und zu ersetzen.

Abbildung: Schnitt (5). Siehe starke Vergrößerung: die Grenze zwischen Granulationsgewebe und devitalem Pulpengewebe ist dicht mit Leukozyten besetzt, die die Verflüssigung und Resorption des toten Gewebes scheinbar vollziehen.

III. Neun Monate nach der Devitalisierung (Amputation mit Gysipaste).

Abbildung: Schnitt (6). Wurzelkanal der an seinen Wänden starke zementoide Auflagerungen zeigt. Das Pulpengewebe in der Hauptsache durch Bindegewebe ersetzt. In der Mitte oben noch ein Rest der strukturlosen, devitalen unter Gysipaste fixierten Pulpa. Der Wurzelkanal ist noch in seinem Hauptteil mit devitaler Pulpenmasse ausgefüllt, in die reichlich Kalkkonkremente eingelagert liegen. Beiderseits der Pulpa sehen wir junges Bindegewebe nach oben vordringend und zugleich mit ihm läuft der Zementanbau an den Kanalwänden.

IV. Elf Monate nach der Devitalisierung (Amputation mit Gysipaste).

Abbildung: Schnitt (7). Wurzelkanal ausgefüllt mit Bindegewebe, das noch reichlich mit Lymphozyten durchsetzt ist. Die Gefäße sind stark erweitert, die rechte Kanalwand zeigt eine deutliche Auflagerung von zementoidem Gewebe. Stärkere Vergrößerung gibt anschaulich die Dicke der Zementschicht wieder und zeigt deutlich die Zementzellen. Die Grenze zwischen Zement- und Bindegewebe ist deutlich mit einem Saum senkrecht stehender, länglicher Zellen besetzt, die als Zementoblasten anzusprechen sind.

Abbildung: Schnitt (8). Sehr stark ausgeprägter Anbau von zementoidem Gewebe am Foramen apicale. Das das letzte Kanaldrittel ausfüllende Gewebe zeigt noch Nervenfasern — ein Beweis dafür, daß die Devitalisierung bis zum Apex nicht gelungen war. Das periapicale Gewebe ist entzündlich infiltriert.

V. 12 Monate nach der Devitalisierung (Amputation mit Gysipaste).

Abbildung: Schnitt (9) zeigt einen starken Zementanbau an beiden Kanalwänden. Der Kanal ist mit Bindegewebe ausgefüllt. Die Gefäße des Bindegewebes sind stark erweitert, und gleichzeitig besteht eine perivaskuläre Infiltration.

VI. 14 Monate nach der Devitalisierung (Amputation mit Gysipaste).

Abbildung: Schnitt (10). Sehr starker Zementanbau an beiden Kanalwänden, der Kanal selbst mit Bindegewebe ausgefüllt. Das Foramen schon verengt durch Zementanbau, auch hier das Peridontalgewebe entzündlich infiltriert. Die Pulpa ist in Bindegewebe umgewandelt.

VII. 2 Jahre nach der Devitalisierung (Amputation mit Gysipaste).

Abbildung: Schnitt (11) sehr starker Zementanbau an beiden Wänden.

Gangrän der Pulpa.

Für die Behandlung der putrid zerfallenen Pulpa ist die Elektrokoagulation von größter Bedeutung. Gerade diese Wurzelbehandlung erfordert die größte Sorgfalt, um einen Erfolg zu erzielen. Die Infektion ist vielfach nicht nur auf die Kanäle selbst beschränkt, das periapicale Gewebe ist in Mitleidenschaft gezogen und es bedarf des größten Aufwandes an Sorgfalt, Zeit und Technik, um der Infektion Herr zu werden. Vor allem ist die Vorbedingung, für eine erfolgreiche, konservierende Behandlung des periapicalen Gewebes die Durchgängigmachung der Hauptkanäle und das Vordringen bis zum Apex des Zahnes. Ist dies nicht möglich, dann ist die Prognose der Ausheilung des apicalen Herdes ungünstig, obwohl das klinische Verhalten des Zahnes befriedigend sein könnte. Die verschiedenen antiseptischen Mittel, die zur Sterilisation der infizierten Kanäle angewandt worden sind, sind nicht genügend bakterizid. „Weder dem Formalintrecresol, noch der von Eleander angegebenen Salzsäurebehandlung oder der letztens von Prinz empfohlenen Ionisierungsmethode kann eine genügende bakterizide Fernwirkung zugeschrieben werden“ (Hense-

ler & Prinz). Diese Methoden bewirken nur eine Gerinnung der nächsten Eiweißschicht, die sich als eine Barriere dem weiteren Vordringen des Desinfektionsmittels entgegenstellt. Damit ist eine oberflächliche Desinfektion aber keine Sterilisation erreicht.

Der Hochfrequenzstrom hat die Möglichkeit gegeben, den Kanal zu sterilisieren, und damit wurde ein großer Fortschritt auf dem Gebiete der Behandlung der putrid zerfallenen Pulpa erzielt. Die Vorbereitungen sind die gleichen wie bei der Devitalisierung. Die kariösen Massen werden entfernt, das Pulpencavum freigelegt. Weil die Pulpa zerfallen ist erübrigt sich die Anästhesie. Die Empfindung des Patienten stellt ein genau messendes Ampèremeter dar, das uns die maximal zu verwendende Stromstärke mit größter Genauigkeit anzeigt. Vor der Behandlung wird der Patient ermahnt, daß, wenn das angenehme Gefühl der Wärme in ein brennendes oder stechendes übergeht, er durch ein vorher verabredetes Zeichen sich melden soll.

Nachdem die Eingänge zu sämtlichen Kanälen freigelegt sind, wird der Zahn wieder mit Alkohol und Jod trockengelegt, so daß keine Flüssigkeitsbrücke zum Zahnfleisch oder bei mehrwurzeligen Zähnen zwischen den einzelnen Kanälen entsteht. Dadurch wird ein Ableiten des Stromes auf das Zahnfleisch vermieden. Nun folgt die Bearbeitung der Wurzelkanäle. Mit einer Liliputpipette wird Hypochlorit und mit der Millernadel Chloramin in den Kanal hineingepumpt. Darauf wird die Nadelelektrode in den Kanal eingeführt und Strom gegeben bis der Patient das Wärmegefühl meldet. Dabei ist zu beachten, daß man anfangs möglichst in der Nähe des Kanaleingangs bleiben soll und in dieser Weise den Kanalinhalt verkocht, um ein Durchstoßen der putriden Massen in das periapicale Gebiet zu vermeiden. Der gegebene Strom entspricht je nach den Wurzelkanalverhältnissen dreißig bis sechzig Ma. Der gangränöse Inhalt ist mit genügend Feuchtigkeit durchtränkt und die angegebenen Stromgaben reichen gewöhnlich aus, um die Herabsetzung der Bakterienvirulenz zu erzielen. Nach der Verkochung wird der Inhalt des Kanals mit einer sterilen Papierspitze abgesaugt und nochmals Hypochlorit und Chloramin in den Wurzelkanal gebracht. Die engen Kanäle werden mit Kerrnadeln, Raspeln und Feilen errweitert und darauf folgt die nächste Stromgabe. Dieses Verfahren wird solange wiederholt bis der putride

Geruch vollkommen verschwindet und die eingeführte Papierspitze keine Verunreinigung zeigt. Die Mehrzahl der Fälle braucht ungefähr insgesamt 3 Minuten Stromabgabe von 30—60 Ma. und die bakteriologische Untersuchung hat ergeben, daß der in dieser Weise behandelte Wurzelkanal vollkommen steril ist und bleibt. Darauf folgt eine Wurzelfüllung mit Paste nach Walkhoff, Guttapercha und Silberspitzen. Empfehlenswert ist es, in den gereinigten Wurzelkanal vor der Wurzelfüllung die Millernadelelektrode einzuführen und unter Strom von ca. 40 bis 50 Ma. zu setzen. Im Moment ihrer Berührung mit der Kanalwand ergießt sich auf diese ein prasselnder Funkenregen, der nicht nur die zurückgebliebenen pathogenen Keime zerstört, sondern auch die Erreger, in den Dentinkanälchen vernichtet (Henseler und Prinz). Dieses sogenannte „Abfunken" bewirkt auch die vollkommene Trockenlegung des Kanals und Pulpencavums und ermöglicht dadurch eine exakte Wurzelfüllung. Die Wirkung des Hochfrequenzstromes ist nicht nur darauf beschränkt, Hitze im Kanal zu entwickeln, um die Bakterien zu vernichten, sondern in sehr starkem Maße das Medikament zu beeinflussen. Nach den Untersuchungen von Hailer wird die Wirkung des Chloramin (2 % bis 2½ %) durch eine Temperaturerhöhung auf 20 bis 50 Grad ungefähr auf das Zwanzigfache gesteigert. Wie Pickhahn feststellte, beruht die desinfizierende und desorierende Kraft des Chloramins weniger auf der Abspaltung von Chlor, als auf einem Freiwerden von aktivem Sauerstoff. Dieser in statu nascendi entstehende Sauerstoff bewirkt den Oxydationsprozeß, worin die Hauptaufgabe des Medikamentes besteht.

Nach dieser Auseinandersetzung ist es zu verstehen, daß auch Zähne, die trotz sorgfältigster wochenlanger Behandlung mit antiseptischen Mitteln keinen festen Verschluß vertragen haben, in einer bis zwei Sitzungen nach der Diathermiebehandlung fest abgefüllt werden können und reaktionslos bleiben. Dem klinischen Befunde schließt sich eine röntgenologische Untersuchung an.

Röntgenologische Untersuchung.
(Gangränfälle).

Mehrere gangränöse Zähne, die am Foramen apicale röntgenologisch einen ziemlich beträchtlichen Herd, z. T. mit zystischer

Entartung zeigten, wurden mit Diathermie behandelt. Klinisch blieben die Zähne vollkommen reaktionslos, die röntgenologische Untersuchung hat nach einem Zeitabstand von einem halben Jahr eine Verkleinerung des apicalen Herdes ergeben. So konnte man beobachten, daß nach 1½—2 Jahren die apicale Aufhellung vollkommen verschwunden war und die normale Knochenstruktur wieder zum Vorschein kam.

Folgende Reihe von Röntgenaufnahmen soll die Erfolge bekräftigen.

Bakteriologische Untersuchung.

Dem röntgenologischen Befund schließt sich eine bakteriologische Untersuchung an. Es wurden ungefähr zwanzig putride Zähne mit Herden an der Wurzelspitze mit Diathermie unter sterilen Verhältnissen behandelt, abgefüllt und für die Extraktion bestimmt. Die Zähne wurden nach der Extraktion sofort bakteriologisch untersucht. Davon waren 16 Zähne steril. — Die übrigen vier Zähne zeigten ein spärliches Bakterienwachstum (Staphylokokken und Streptokokken).

Arbeitsweise:

I. Die Sterilisation der extrahierten Zähne wurde in der Weise ausgeführt, daß das Zahnäußere mit einem Spirituswattebausch abgerieben und dann sogleich vorsichtig in warmer Luft getrocknet wurde.

II. Sodann abknipsen der Wurzelspitze mit steriler Zange unter Zuhilfenahme von sterilen Tüchern.

III. Ausbohren der Wurzelspitze und Auffangen des Bohrstaubes auf festen und flüssigen Nährböden.

IV. Die Wurzelspitze selbst wurde möglichst noch einmal geteilt und in flüssiger Nährsubstanz auf Sterilität beobachtet.

Verwendete Nährböden: A) Feste Nährböden (in Petrischalen):

1. Aerob: Blutagar und Ascites-Agarplatte,

2. Anärob: I. Prodigiosus Verfahren: eine Hälfte einer Blutagarplatte wird reichlich mit Bazillus prodigiosus bestrichen, die anderen mit Untersuchungsmaterial. Dann wird mittels Glasplatte und Plastellin die den Nährboden enthaltende Schalenhälfte luft-

dicht verschlossen. Der schnellwachsende, sauerstoffbedürftige Baz. prodigiosus verbraucht den vorhandenen Sauerstoff bevor die übrigen Bakterien zur Entwicklung gelangen. II. Verfahren mittels Lenz'schen Ringes: auf die mit Untersuchungsmaterial beschickte Blutagarplatte wird ein Ring aus Bierfilz, mit Pyrogallollösung getränkt, gesetzt. Derselbe wird vorsichtig mit Kalilauge begossen. Sodann wird die Platte ebenfalls durch Glasplatte und Plastelin luftdicht gemacht. Pyrogalol und Kalilauge reißen sofort den Sauerstoff an sich und binden ihn.

B. Flüssige Nährböden: 1.) Aerob, Ascites und 1 % Traubenzuckerbouillon. 2.) Anärob: Hirnbouillon und Leberbouillon. (Der Sauerstoff wird bei der Autolyse mit Organstückchen gebunden.

Prüfung auf Sterilität. Zunächst nach 24 Stunden, dann nach 48 Stunden (die Anäroben wurden zugleich natürlich zunächst nur mikroskopisch geprüft), fand sich kein Bakterienwachstum, so wurde 14 Tage lang beobachtet. Durch diese Prüfungsmethoden sind wir zu unserem Ergebnis gekommen.

Zusammenfassung:

Zusammenfassend ergibt sich folgendes:

Die Diathermie zur Wurzelbehandlung erfüllt ihre Aufgabe dadurch, daß sie die Bakterien vernichtet und schlechte Wachstumsverhältnisse für die Erreger schafft.

Eine besondere Bedeutung ist der Diathermiebehandlung zuzuschreiben bei der Devitalisierung der Pulpa. Im Gegensatz zu der Arsenmethode treten bei exakter und geschickter Anwendungsweise der Diathermie Bedingungen auf, die die Heilung begünstigen. Hierbei wäre zu prüfen, ob und in welcher Weise die Methode der örtlichen Betäubung mit der Diathermie in Konkurrenz treten kann. Bei engen Kanälen, die eine vollständige Exstirpation unmöglich machen, ist die Diathermie unbedingt vorzuziehen, da durch die Verkochung die zurückgebliebenen Pulpenreste unschädlich gemacht werden.

Die Zukunft der Methode scheint vor allem in der Anwendung bei der Gangränbehandlung zu liegen. Der durch die Diathermie lokal mobilisierte Abwehrmechanismus begünstigt die Hei-

lung, wenn gleichzeitig ein bakterrieller Nachschub aus dem Kanal unmöglich gemacht wird. Dieses wird erreicht durch die Vernichtung der Bakterien mittels Diathermie und durch bakteriendichten Abschluß am Foramen apicale.

HISTOLOGIE DER ZÄHNE
NACH DER DIATHERMIEBEHANDLUNG
(Dentalisierung).

I. Devitalisierung mit Diathermie.
Sofortige Extraktion.



Abbildung Nr. 1.

Koagulierte Pulpa mit seitlichem Ausgang des Kanals in der Nähe des Apex. Das Pulpengewebe, strukturlos bis zum Foramen. Ein begrenzter Bezirk des periapicalen Gewebes um das Foramen herum ist entzündlich infiltriert. Periodentalgewebe zeigt reichliche Gefäße.

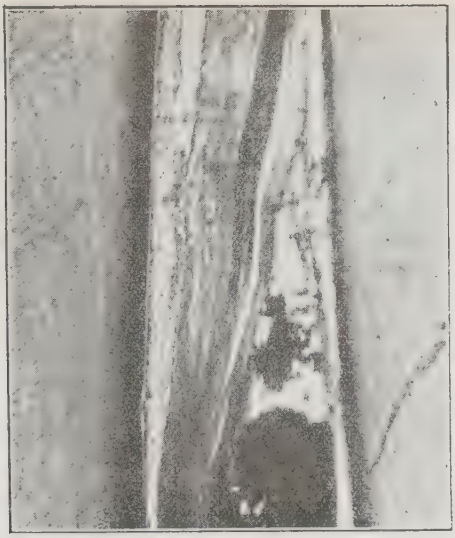

Abbildung Nr. 2.

Ein Ausschnitt aus der Mitte des Zahnes. Da zwischen den einzelnen Stromstößen die Nadel vor oder zurückbewegt wird, kann es vorkommen, daß geringe kleine Kanalabschnitte nicht zu intensiv von der Hitzewirkung getroffen werden. Abbildung Nr. 2 zeigt oben und unten eine intensive Hitzewirkung, Kernauflösung, dazwischen aber Pulpagewèbe, das noch teilweise, besonders an der einen Kanalwand, ehemalige Struktur erkennen läßt. (Odontoblasten am Rande).

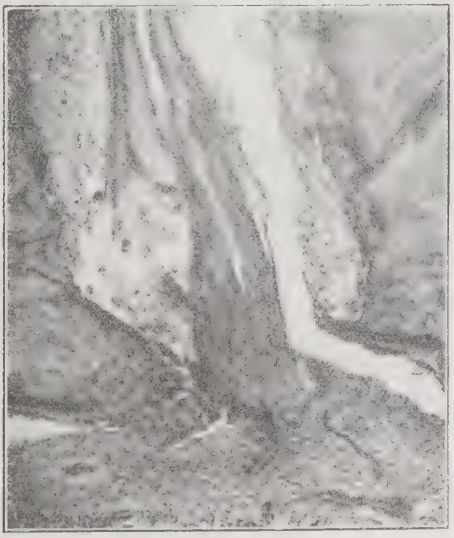

Abbildung Nr. 3.

Fast strukturlose Pulpa, ödematös durchtränkt, in der Mitte des Foramens apicale ein dicker Nervenstrang. In ihm nur noch schwache Kernzeichnung wahrnehmbar. Periodentalgewebe oberhalb des Foramens wenig entzündlich infiltriert.

II. Devitalisierung mit Diathermie

Extraktion 5 Monate nach der Amputation des Zahnes. (Gysipaste).

Abbildung Nr. 4.

Die Pulpa ist dicht bis an das Foramen strukturlos, mit Kalkeinlagerungen durch Gysipaste fixiert. Sehr weites Foramen, durch Resorptionserscheinungen noch erweitert. Foramen und Ende des Wurzelkanals mit Granulationsgewebe angefüllt, das gegen die nekrotischen Pulpenteile vorwächst. Das Granulationsgewebe ist bestrebt, die toten Pulpenteile zu ersetzen.



Abbildung Nr. 5.

Ein Ausschnitt aus der Grenzpartie von Granulationsgewebe und devitalen Pulpengewebe.

Die Grenze zwischen Granulationsgewebe und devitalen Pulpengewebe ist dicht mit Leucozyten besetzt, die, die Verflüssigung und Resorption des toten Gewebes scheinbar vollziehen.

III. Devitalisierung mit Diathermie.
9 Monate nach der Devitalisierung (Amputation mit Gysipaste).

Abbildung Nr. 6.

Wurzelkanal der an seinen Wänden starke zementoide Auflagerungen zeigt. Das Pulpengewebe in der Hauptsache durch Bindegewebe ersetzt. In der Mitte oben noch ein Rest der strukturlosen, devitalen unter Gysipaste fixierten Pulpa. Der Wurzelkanal ist noch in seinem Hauptteil mit devitaler Pulpenmasse ausgefüllt, in die reichlich Kalkkonkremente eingelagert liegen. Von rechts nach links zeigt das Bild Dentin, Zement mit Zementzellen, junges Bindegewebe verhältnismäßig zellarm mit einigen Lymphozyten durchsetzt weiter links totes Pulpengewebe mit einer Kalkeinlagerung.

IV. 11 Monate nach der Devitalisierung mit Diathermie. (Amputation mit Gysipaste).

Abbildung Nr. 7.

Stärkere Vergrößerung zeigt die Dicke der Zementschicht und die Zementzellen. Die Grenze zwischen Zement und Bindegewebe ist deutlich mit einem Saum senkrecht stehender, länglicher Zellen besetzt, die als Zementoblasten anzusprechen sind.

Abbildung Nr. 8.

Derselbe Zahn wie Abbildung Nr. 7. Das Foramen apicale. Sehr stark ausgeprägter Anbau von zementoiden Gewebe. Das, das letzte Kanaldrittel ausfüllende Gewebe zeigt noch Nervenfasern — Das periapicale Gewebe ist entzündlich infiltriert.

V. 12 Monate nach der Devitalisierung mit Diathermie. (Amputation mit Cystipaste).

Abbildung Nr. 9.

Starker Zementanbau an beiden Kanalwänden. Der Kanal mit Bindegewebe ausgefüllt. Die Gefäße des Bindegewebes sind stark erweitert und gleichzeitig besteht eine perivaskuläre Infiltration.

VI. 14 Monate nach der Devitalisierung mit Diathermie. (Amputation mit Cystipaste).

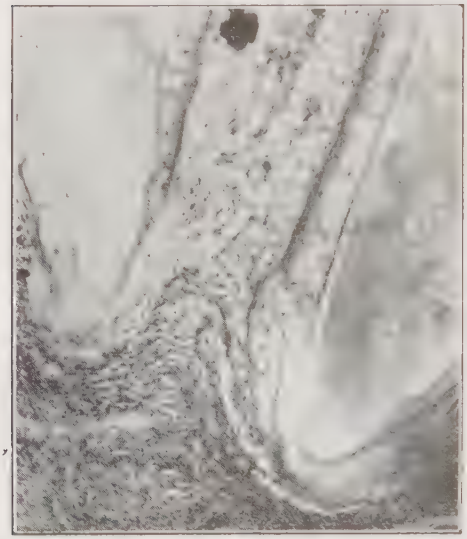

Abbildung Nr. 10.

Der Abschnitt um das Foramen apicale. Starker Zementanbau an beiden Kanalwänden. Das Foramen schon stark verengt durch den starken Zementanbau. Das Periodentalgewebe ist infiltriert, die Pulpa in Bindegewebe umgewandelt.

VII. 2 Jahre nach der Devitalisierung mit Diathermie. (Amputation mit Cystipaste).

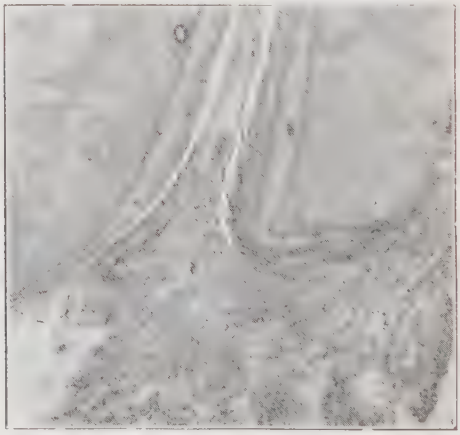

Abbildung Nr. 11.

Das Foramen verengt durch den Zementanbau.

RÖNTGENKONTROLLE.

I. Devitalisierung der Pulpa.

Patient F.

3 Devitalisiert mit Diathermie, sofortige Extirpation der Pulpa, Wurzelfüllung.



3| dev. am 25. V. 32.

7 Monate später
Kontr. am 2. 2. 33

Patient R.:

2 Devitalisiert mit Diathermie, sofortige Extirpation der Pulpa, Wurzelfüllung.

dev. am 20. XI. 31

nach 13 Monaten
(Kontr. am 10. XII. 32)

Patient R.:

5 Devitalisiert mit Diathermie, sofortige Extirpation der Pulpa, Wurzelfüllung.



dev. am 3 I. 33



2 Jahre später
(Kontr. am 8. 2. 33)

Röntgenstatus nach der Devitalisierung. (Amputation).

Patient B.:

6 Devitalisiert mit Diathermie, Amputation.



Amputation am 4. II. 31

Kontr. am 16. I. 33
2 Jahre später

Patient M.:

$\overline{6}$ Devitalisiert mit Diathermie, Amputation.

Amputation am 2. 5. 30

$2^3/_4$ Jahre später (17. I. 33)

Patient R.:

2,1 Wegen tiefer Karies dev. mit Diathermie, Amputation.



dev. am 25. X. 30



nach 2 Jahren (Kontr. 18. I. 33)

III. Röntgenstatus nach der Gangränbehandlung mit Diathermie.

Patient S.:

5. Gangränbehandlung mit Diathermie in einer Sitzung.

April 1931

November 1933

Patient F.:

Gangränbehandlung mit Diathermie in einer Sitzung.

Behandlung am
23. 4. 31

Kontrolle nach 1 Jahr
am 12. 3. 32

Patient L.:

Gangränbehandlung mit Diathermie in einer Sitzung.



Behandlung am
5. X. 30



1½ Jahre später
am 2. III. 32

Literatur-Verzeichnis.

Amoedo, N. A.: Klinische Beiträge zur Anwendung der Diathermie in der Zahnheilkunde. La Stomotologie XVII Jhrg. (1930) Nr. 7.

Balters, W.: Neue Untersuchungen über die Wirkungsweise des Arsenik Dtsch. Zahnärztl. Wschr. 1932 (12. 5.) Nr. 9 (Kongreßnummer).

Becker: Die Diathermie im Dienste der Zahnheilkunde. (Zahnärztl. Rundschau 1929).

Bucky, G.: Diathermiebehandlung 3. Aufl. 1929, Verlag Urban & Schwarzenberg Berlin-Wien.

Ebbers: Die Anwendung der Diathermie bei Behandlung von Pulpitiden und Pulpengangrän. Vortrag gehalten im Verein Berlin-Brandenburg. Zahnärzte, 2. 2. 29.

— Die chirurgische Diathermie bezw. Elektrokoagulation bei der Wurzelbehandlung. Zahnärztl. Rdsch. 1930, Nr. 17.

Ebbers & Sauvlet: Ausgewählte Kapitel der zahnärztl. Rdsch. 1930, Nr. 20.

Feiler: Zur Behandlung der Paradentitis apikalis mit chirurgischer Diathermie, Zahnärztl. Rdsch. 1929/30.

— Die Ausheilung der Paradentitis apikalis mit Diathermie. Fortschritte d. Zahnheilkunde 1930, 6. Bd., S. 337.

— Indikation & Technik der Wurzelbehandlung m. chirurgischer Diathermie, Vortrag gehalten auf dem 8. Internat. Zahnärztl. Kongreß in Paris August 1931..

W. Flohr: Die sogen. medizinische & chirurgische Diathermie in der Praxis d. Zahnärztl. Rundschau 1929, Nr. 41/42.

— Die mediz. Diathermie bei der Tiefendurchwärmung entzündlicher Prozeße. Zahnärztl. Rdsch. 1930/29.

Flohr, E. & W.: Die Anwendung der Diathermie in der Zahnheilkunde. Verlag Hermann Meuser/Berlin, 1930.

Henscheler-Fritsch: Einführung in die Diathermie, 3. Aufl. 1931, Adiontoverlag Berlin N 24.

Hübner, C.: Zahnheilkunde, Abschnitt 5 aus d. Artikelfolge Praktische Diätetik. die medizinische Welt, 1931.

Klein: Einige Mitteilungen über die Anwendung des Diathermiestromes i. d. Zahnheilkunde. Zeitschrift für Stomatologie 1929, Heft 5.

Klement, H.: Die chirurgische Diathermie b. d. Wurzelbehandlung Zahnärztliche Rundschau 1930/Nr. 5.

Kowarschik, J.: Die Diathermie 7. Aufl. Verlag J. Springer, Berlin W 30, 1930.

Levy, A.: Die Diathermie in der zahnärztl. Praxis, Zeitschr. f. Stomatologie, 1930, Heft 10.

Mamlok, H. J.: Diathermie, Zahnärztl. Rundschau, 1930 Nr. 17.

— Betrachtungen über Münzesheimer Stellungsnahme zur Diathermiebehandlung. Zahnärztl. Rdsch. 1931, Nr. 5.

Müller, C.: Ueber die Pulpaamputation, Zahnärztl. Rdsch. 1931/17.

Müller-Münster: Die Verwendung der Diathermie b. d. Wurzelbehandlung, Verh. d. 67. Vers. d. Z. D. Z. Stuttgart, 1930.

Münzesheimer, F.: Wurzelbehandlung m. Diarthermie, Fortbildungsvortrag i. d. zahnärztl. Universitätsklinik Berlin am 3. 10. 30.

— Stellungsnahme zur Diathermiebehandlung, wie sie von Dr. E. & W. Flohr erneut angegeben wird. Zahnärztl. Rdsch. 1931, Nr. 2.

— Die Wurzelbehandlung m. Hochfrequenzstrom, Berl. Verlagsanstalt, 1931.

Raphaelson, A.: Chirurgische Diathermie & Wurzelbehandlung, Deutsche Zahnärztliche Korrespondenz, Nr. 9.

Sturm: Ueber Sepsis & Kaltaustik bei Wurzelbehandlung. Zeitschr. f. Stomatologie, 1927, Heft 10.

Sturm, H.: Chirurgische Diathermie b. Wurzelerkrankungen, Zahnärztl. Rundschau 1931, Nr. 20.

Trebitsch, H.: Die chirurgische Diathermie b. d. Wurzelbehandlung, Zahnärztl. Rundschau, 1930, Nr. 20.

Wadewitz, L.: Ueber Wurzelbehandlung m. Diathermie nach den bisherigen Erfahrungen und eigenen Untersuchungen, Deutsche Monatsschrift f. Zahnheilkunde, 1932, Heft 1.

Walkhoff: Das Problem d. denttalen Fokalinfektion und ihrer Bekämpfung durch die konservierende Zahnheilkunde, Verlag Gustav Fischer, Jena 1932.

Wasgien, K.: Die Diathermie im Dienste der Zahnheilkunde. Zahnärztl. Rundschau, 1929, Nr. 31.

Wolff: Die Diathermie und ihre Verwendbarkeit für klinische Zwecke. Soz. Medizin 1931, Nr. 4.

Lebenslauf.

Ich bin am 19. Mai 1908 in Ciechanoviec Gouvernement Grodnow geboren. In diesem Städtchen verbrachte ich meine Kindheit bis zum 11. Lebensjahre. Als ich die Volksschule in meiner Heimatstadt absolviert hatte, wurde ich nach Krementschuk geschickt. Dort blieb ich zwei Jahre und als meine Eltern infolge der Kriegsverhältnisse nach Koslov (Nordrußland) übersiedelten, besuchte ich das Gymnasium in Koslov.

Nach dem Kriege siedelten wir nach Minsk über, wo ich die letzten Gymnasialjahre verbrachte. Mein Abitur habe ich in Wilna gemacht. Seit dem 1. November 1926 besuchte ich die medizinische Fakultät auf der Universität Berlin und im Jahre 1930/31 bekam ich meine Approbation als Zahnärztin. Seit zwei Jahren beschäftige ich mich mit meiner Doktorarbeit auf dem Gebiete der Zahnheilkunde und werde in der nächsten Zeit fertig.

Diese Arbeit entstand während meiner Assistentenzeit bei Dr. E. Flohr, wo ich genügend Material und eine sehr große Unterstützung von Seiten meines Chefs und Dr. Walter Flohr fand. Ich bin beiden für die freundliche Hilfe und Anregung sehr dankbar.